Lane Medical Library

Aus der Röntgenabteilung des Knappschafts-Krankenhauses Recklinghausen
(Leiter Dr. Schulte)
und der Prosektur der Ruhr-Knappschaft am Knappschafts-Krankenhaus Essen-Steele
(Leiter Dr. Husten).

Ueber einen eigenartigen Fall von zahlreichen Gefäß-Nerventumoren

mit 5 Abb. im Text.

Inaugural-Dissertation

zur

Erlangung der Doktorwürde

der Hohen medizinischen Fakultät

der Friedrich-Alexanders-Universität zu Erlangen.

Vorgelegt von

Theo Isselstein

aus Recklinghausen in Westfalen.

Buch- und Kunstdruckerei Wilh. Postberg, Bottrop i. W.

1935

1935/343

Dekan: Prof. Dr. Jamin
Korreferent: Dr. Husten
Referent: Prof. Dr. Kirch

Meiner lieben Mutter.

Digitized by the Internet Archive
in 2026

https://archive.org/details/IA40153708_0392

A. Klinischer Teil.

Der Röntgenabteilung des Knappschafts-Krankenhauses zu Recklinghausen wurde am 26. 8. 1931 die 30jährige Frau M. H. zur Behandlung überwiesen.

Es fanden sich bei der Patientin zahlreiche blaubraungefärbte, schmerzhafte Knoten, hauptsächlich an der Beugeseite des rechten Armes und der rechten Hand.

Wie sich im weiteren ergeben wird, handelt es sich um eine bisher einzigartige Beobachtung, zu der wir im Schrifttum keinen rechten Vergleichsfall finden konnten. Mag er auch im klinischen Befunde und geweblich, was die Zusammensetzung der Tumoren angeht, den in den letzten Jahren häufiger beschriebenen Tumoren des Glomus neuromyo-arterialis nahestehen, so bietet er doch wesentliche Abweichungen. Es erscheint uns durchaus geboten, unsere Beobachtung einem weiteren Kreise zu unterbreiten.

Vorgeschichte.

Frau M. H., geboren am 6. 2. 1901, stammt aus gesunder Familie.

Bereits als vierjähriges Kind soll sie kleine Knötchen an der Beugeseite des rechten Armes gehabt haben, welche brombeerartig durch die Haut schimmerten. Später hätten sich diese Knötchen vermehrt und vergrößert. Beschwerden hatte die Patientin von diesen Knötchen am Arm im Kindesalter nicht. Im Alter von 16 Jahren zog sie sich an einem der Knötchen eine Verletzung zu; wegen darauf eintretender starker Blutungen wurde das Knötchen operativ entfernt. Im Alter von 17—18 Jahren traten die ersten Schmerzen auf. Ende 1930 wurden die Schmerzen so stark, daß die Patientin nicht mehr schlafen konnte, selbst der Kleiderdruck über den Knoten wurde als unerträglich angegeben. Der rechte Arm schwitzte dabei sehr stark, so daß die Kleider am rechten Aermel dadurch litten.

Befund:

Die kräftige, gut genährte Patientin hat an der Beugeseite des rechten Unter- und Oberarmes unter der Haut zahlreiche blaubraune Knoten verschiedener Größe aufzuweisen. Ferner zeigt der Daumenballen der rechten Hand an der Beugeseite, übergreifend

auch auf die Streckseite, sowie der Rücken der Grundglieder von Daumen, Zeige- und Mittelfinger der rechten Hand zusammengeballte Knoten. Weiter lassen sich einzelne kleine Knötchen feststellen an der rechten Schulter, etwa über der Mitte der Scapula, auf der Schulterwölbung, in der Mamillarlinie über der 3. Rippe und über der Clavikel am Ansatz des Kopfnickers. Diese Geschwülstchen sehen im ganzen recht gleichartig aus. 5 von ihnen sind walnußgroß, die übrigen linsen- bis bohnengroß. Sie sind stark druckschmerzhaft. Die Haut ist über ihnen verschieblich. Einige Knoten fühlen sich schwammig an, andere mehr hart. Die beigefügten Lichtbilder (Abbildung 1—3) geben ein besseres Bild von dem Befunde, als es eine Beschreibung vermag.

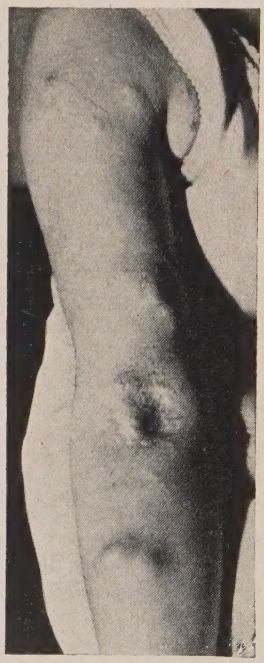

Abb. 1.

Streckseite des rechten Unterarmes und Vorderseite des Oberarmes der Patientin M. H. (Nov. 1933) mit zahlreichen Tumoren.

Außer den beschriebenen Geschwülstchen zeigt sich am rechten Oberarm noch über dem Deltamuskel ein kirschgroßes Fibroma pendulum, welches nicht schmerzhaft ist.

An der rechten Kopfseite befindet sich über dem Scheitelbein noch eine haselkerngroße harte Geschwulst, die auf der Unterlage wenig verschieblich ist.

Eine Röntgenaufnahme zeigte in den Weichteilen des rechten Armes, entsprechend den Geschwülstchen, eine größere Anzahl kleiner Kalkherde. Als verkalkt erweist sich auch das erwähnte Geschwülstchen an der rechten Kopfseite.

Abb. 2.

Beugeseite des rechten Unterarmes, Ellenbeuge, Hand der Patientin (Nov. 1933). Man sieht die zahlreichen, die Haut verbuckelnden Geschwülste.

Bei dem vorliegenden Bilde wurde zunächst an eine Neurofibromatose im Sinne von Recklinghausen gedacht. Wenn man sich auch klar war, daß das äußere Bild diese Diagnose nicht ganz rechtfertigte, so ließ doch die hochgradige Schmerzhaftigkeit der systematisch namentlich die obere Extremität betreffenden Tumoren diese Deutung zu, insbesondere, da es nicht möglich war, den Befund bei einem anderen Krankheitsbilde unterzubringen.

Die Therapie, welche daraufhin angewandt wurde, erscheint besonders interessant.

Man hatte vor einiger Zeit an der Röntgenabteilung bei einem Fall von Neurofibromatosis auf Grund früherer Erfahrungen mit schmerzhaften Erkrankungen einen Versuch mit der Grenzstrahlenbehandlung gemacht. Dieser interessante Fall ist von Dr. Schulte

in der „Strahlentherapie“ Bd. 34, veröffentlicht. Es handelte sich damals um Tumoren verschiedener Größe, welche dem Patienten große Schmerzen bereiteten. Da alle Versuche der Therapie versagt hatten — es waren auch bereits hohe Dosen harter Röntgenstrahlen verabfolgt worden —, wurde eine Allgemeinbehandlung mit Grenzstrahlen vorgenommen. Der Erfolg war unerwartet günstig, der Patient wurde schmerzfrei und konnte selbst schwere Arbeit wieder verrichten.

Die Wirkung der Allgemeinbehandlung durch Grenzstrahlen wird so aufgefaßt, daß die überweichen oder langwelligen Röntgenstrahlen = Grenzstrahlen, die in der obersten Schicht der Haut absorbiert werden, einen starken Einfluß auf das vegetative Nervensystem ausüben (Bucky und Manheimer, Becker-Manheimer). Außer aus dem Leukocytensturz nach Grenzbestrahlung muß man dies schon daraus schließen, daß eine ganze Reihe von inneren Erkrankungen mit vorzüglicher Beteiligung des neuro-vegetativen Systems (Ulcus ventriculi et duodeni, Darmspasmen, Cardiospasmus, Sklerodermie u. a.) durch die Allgemeinbehandlung mit Grenzstrahlen wesentlich gebessert, bzw. geheilt werden können. Es fiel neben der regulierenden Wirkung der vegetativen Funktion stets ganz besonders die schmerzstillende Wirkung der Allgemeinbehandlung auf.

So wurde auch unsere Patientin wegen der starken Schmerzhaftigkeit der Tumoren einer Allgemeinbehandlung nach Bucky unterzogen, und zwar derart, daß jeden 2. Tag je 2 Hautstellen in 10 cm Abstand mit 750 r. und 10 M. und 9 K. V. bestrahlt wurden. Von einer lokalen Behandlung wurde dabei vollkommen abgesehen.

Auch in diesem Falle rechtfertigte der Erfolg den Versuch der Strahlenbehandlung. Vor allem waren die Schmerzen im rechten Arm geschwunden. Nicht unerwähnt lassen möchte ich hier die gute Wirkung auf das Allgemeinbefinden, eine Beobachtung, die auch schon früher von Röntgenologen, welche die Grenzstrahlen anwandten, erwähnt wurde (Bucky, Schulte, Gertz u. a.). Die früher bestehende Nervosität verschwand; der Stuhlgang, der bisher träge war und auch auf therapeutische Maßnahmen nicht reagierte, wurde regelmäßig; der Appetit wurde gesteigert, und die Patientin nahm ganz erheblich an Gewicht zu.

Da indessen die Diagnose der Neurofibromatose nicht ganz befriedigte, wurde Mitte November 1931 ein Geschwülstchen exzidiert und zur geweblichen Untersuchung der Prosektur der Ruhr-Knappschaft zugesandt. Ueber den histologischen Befund soll im 2. Abschnitt dieser Arbeit berichtet werden.

Reichlich 2 Jahre später, im November 1933, kam die Patientin wieder zu Herrn Dr. Schulte und klagte über erneute

Schmerzen im rechten Arm. Es wurde wieder eine Allgemeinbehandlung mit Grenzstrahlen durchgeführt, diesmal mit je 500 r. Der Erfolg war gleich günstig wie beim ersten Male. Die Knoten verloren ihre Druckempfindlichkeit.

Es wurden jetzt abermals einige Knötchen exzidiert und zur Untersuchung sowohl der Prosektur der Ruhr-Knappschaft (Herrn Dr. Husten), wie dem Pathologischen Institut der Universität Erlangen (Herrn Prof. Dr. Kirch) eingesandt. Die Feststellungen dieser beiden Untersucher sollen später im Zusammenhang behandelt werden.

Im September 1934 war die Patientin zur Nachuntersuchung bestellt. Es machte sich bereits wieder eine Schmerzhaftigkeit der Geschwülstchen bemerkbar. Auch das Allgemeinbefinden der Patientin hatte gelitten, so daß sie eine weitere Strahlenbehandlung wünschte.

Von den Tumoren an der Beugeseite des rechten Unterarmes waren jetzt 2 besonders groß und weich. Die übrigen Tumoren wiesen gegenüber dem Befunde von der letzten Bestrahlung keinen wesentlichen Unterschied auf.

Es wurde diesmal mehr Wert auf die Blutdruckverhältnisse und das lokale Verhalten der Temperatur gelegt, da man auf die Beziehungen der Tumoren zu den Glomustumoren aufmerksam geworden war.

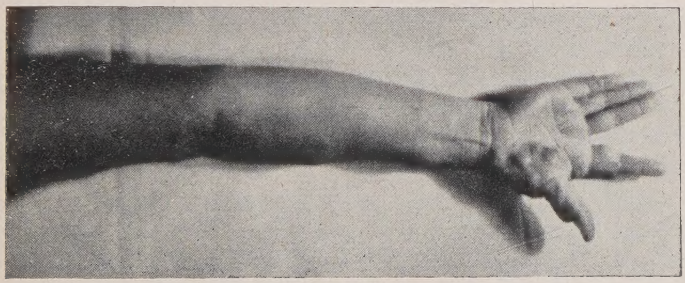

Abb. 3.

Unterarm und Hand der Patientin mit besonders deutlichen Tumoren des Daumenballens (Sept. 1934).

Der Blutdruck nach Riva-Rocci beträgt rechts 112/78 mm Hg, links 100/75 mm Hg.

Auch die Hauttemperatur des rechten Armes war deutlich gegen links verschieden. Ueber dem rechten Arm ergab die Messung

36 Grad, über dem linken 35,5 Grad. Zahlreiche Messungen sowohl des Blutdrucks als auch der Temperatur ergaben zu verschiedenen Zeiten ganz ähnliche Werte.

Die eingangs beschriebene Geschwulst an der rechten Kopfseite, die sich merkwürdig hart anfühlte und die beim Kämmen lästig gefallen war, wurde bei der Vorstellung der Patientin im September 1934 in Lokalanaesthesie entfernt. Sie wurde Herrn Dr. Husten zur Untersuchung zugeschickt.

B. Histologischer Teil.

Wie aus dem klinischen Bericht sich ergibt, ist zu wiederholten Malen eine mikroskopische Untersuchung ausgeführt worden an Geschwülsten von Frau M. H.

a) Zum ersten Male wurde 1931 im November eine Geschwulst des Armes zur histologischen Diagnose excidiert und von Dr. Husten untersucht.

b) Zum zweiten Male wurde dann im November 1933 eine Excision von Geschwülsten des rechten Armes vorgenommen, die zur Untersuchung zum Teil an Prof. Kirch, Direktor des Pathologischen Institutes der Universität Erlangen, zum Teil an Dr. Husten gesandt wurden.

c) Schließlich wurde im September 1934 noch eine Geschwulst der rechten Kopfseite entfernt und Dr. Husten zur Untersuchung übergeben.

a) Untersuchung vom November 1931. E. N. 4060/31.

Es handelt sich um ein Fettgewebsstückchen mit einem gut abgegrenzten, rötlich-braunen, derben Knoten von glatter Oberfläche. Das Geschwülstchen hat fast Erbsengröße, ist leicht oval. Sein größter Durchmesser liegt bei 9 mm, sein kleinster bei 7 mm. Die feingewebliche Untersuchung in verschiedenen Höhen ergibt folgendes (s. Abb. 4):

Auf Uebersichtsschnitten hat das Geschwülstchen einen schwammartigen Aufbau aus weiten Blutgefäßen. Eine Kapsel aus zellarmen Bindegewebszügen ist stellenweise deutlich, an anderen Stellen fehlt eine eigentliche Kapsel, wenn auch die Abgrenzung gegen die Umgebung ziemlich deutlich ist. Das Geschwülstchen liegt in Fettgewebe eingehüllt mit Bindegewebszügen; in enger Nachbarschaft liegen Schweißdrüsen. Betrachtet man nun das blutschwammartige Gebilde im einzelnen, so sieht man in der Hauptsache weite Gefäße von Kapillarcharakter mit Endothelauskleidung; die kapillaren Gefäße liegen ziemlich dicht beieinander. Zwischen Nachbargefäßen fehlt oft ein Zwischengewebe, oft ist ein solches dargestellt durch Zellen mit gestreckten spindeligen Kernen. Die Gefäße enthalten reichlich rote Blutkörperchen.

An vielen Stellen verbreitern sich dann die zelligen Lager zwischen den Gefäßen und man sieht ein zellig fibröses Gewebe mit einigen hyalinen Streifen. Eingelagert sind dann noch Haufen von Zellen mit runden bis ovalen Kernen von der Größe von Lymphocyten. Bei sorgfältigem Suchen konnte ich dann noch einige enge Arterien ansprechen mit einer deutlichen Muskelwand, zum Teil ohne elastische Schicht, zum Teil auch mit äußerer Elastica. Was das Vorkommen von elastischen Fasern im übrigen angeht, so finden sich solche einmal in der Kapsel, dann aber auch in der Wand größerer cavernöser Bluträume, allerdings nur vereinzelt und auch nur in der Nähe der Kapsel; möglicherweise handelt es sich um größere Gefäße nahe am Ein- oder Austritt aus der Geschwulst. Ihre Wand ist sehr einfach. Es fehlen gut differenzierte Wandschichten außer dem Endothel und der elastischen Schicht.



Abb. 4.

Uebersichtsbild aus dem Tumor, der im November 1931 untersucht wurde (Dr. Husten). Man sieht den cavernösen Aufbau und dazwischen die soliden Zellager. Es handelt sich um ein verhältnismäßig lichtungsarmes Gesichtsfeld des Tumors. Eine Bestrahlung ist bereits voraufgegangen.

In den fibrösen und zelligen Zügen der soliden Geschwulstanteile kommen dann Gruppen von Zellen vor mit stark gewundenen, mehr stäbchenförmigen Kernen. Sie haben ein Zwischengewebe, das sich nach van Gieson gelb-braun färbt. Es gelang nicht, mit Biel-

schowsky-Färbung Nervenfasern nachzuweisen. In einzelnen Schnitthöhen finde ich das zellige Bindegewebe geflechtartig angeordnet. Die stäbchenförmigen Kerne bilden Andeutung von Palisaden, zwischen denen dann kernfreie oder kernarme Streifen zu sehen sind.

Nahe der Kapsel fand ich dann ein einzelnes, typisch geschichtetes Tastkörperchen.

Der Untersucher kommt nach Abwägen des Für und Wider zu dem Ergebnis, daß eine neuro-angiomartige Bildung vorliegt, die möglicherweise den Glomustumoren verwandt sei.

b) Untersuchung von Geschwülsten, die im November 1933 entfernt wurden.

1. Untersuchung durch Prof. Dr. Kirch. E.N. 2767/33.

Die kleinen, schätzungsweise etwa je kirschkerngroßen Gewebsstücke ergeben folgenden histologischen Befund:

1. Gebilde: Es finden sich reichlich Gefäße von unregelmäßiger Form und verschiedener Größe mit teils zellreichem, teils faserreichem Bindegewebe untermischt. Außen haftet noch Fettgewebe dem knotenförmigen Gewebe an, wobei teilweise eine gewisse bindegewebige Umkapselung des Knotens festzustellen ist, zum anderen Teil diese aber fehlt. In einem besonders großen Gefäß befindet sich ein im Schnitt biskuitförmiger, typischer, älterer Thrombus mit deutlichen Organisationserscheinungen, etwa pfefferkorngroß. Eisenpigment ist im Thrombus reichlich nachweisbar. Die übrigen Gefäße sind kollabiert und leer; ihre Wandung besteht aus mehr oder weniger zahlreichem Bindegewebe, wobei auch einige glatte Muskelfasern mit vorhanden sind. Auch ganz kleine Gefäße nach Art von Blutcapillaren sind nachweisbar. Ovale bis längliche Bindegewebszellen sind stellenweise reichlich festzustellen; sie sind aber relativ klein und haben nicht eigentlich das Aussehen von Epitheloidzellen. Nervengewebe konnte nicht festgestellt werden. Auch Achsenzylinderfärbungen nach Bielschowsky sind nicht sicher positiv ausgefallen. Neben frischen Blutungen, die operativ bedingt sein können, findet sich auch stellenweise Eisenpigment als Ausdruck und Folge früherer Blutungen. Elastische Fasern sind relativ reichlich eingelagert, und zwar besonders in den Wänden zahlreicher Gefäße, zum Teil aber auch verstreut im Zwischengewebe. Auch dort, wo eine Kapsel geringgradig ausgebaut ist, sind einige elastische Fasern eingelagert.

2. Gebilde: Hier ist das Bild grundsätzlich ähnlich, es besteht aber mehr der Eindruck eines Haemangioma simplex, da die Gefäße hier alle viel kleiner und insgesamt reichlicher sind. Größere Ge-

fäße treten ganz zurück und es sind nur hier und da einige dickwandige arterielle Gefäße erkennbar. Die meisten Gefäße enthalten noch frisches Blut, Thrombosen sind nicht nachweisbar. Die äußere Kapsel ist auch hier nur teilweise erkennbar, etwas deutlicher als beim ersten Knoten, doch strahlt die Kapsel ins nahe Fettgewebe vielfach ein und an anderen Stellen ist eine deutliche Kapsel nicht zu erkennen. Zwischen den Gefäßen ist das Bindegewebe viel zellreicher; die Zellen sind hier auch etwas größer und können schon eher als Epitheloidzellen aufgefaßt werden. Glatte Muskelfasern treten hier ganz zurück oder sind wenigstens als solche nicht sicher zu erkennen, auch nicht bei van-Gieson-Färbung. Bei Weigert'scher Elastica-Färbung sind wiederum reichlich elastische Fasern nachweisbar, und zwar sowohl in den Wänden der kleineren Gefäße, als erst recht in den Wänden der spärlichen dickwandigen Gefäße, aber nur spärlich in den Teilen einer erkennbaren Kapsel. Eisenpigment ist auch hier festzustellen, und zwar stellenweise geringgradig, stellenweise reichlicher, besonders reichlich auch außerhalb des Knotens im umgebenden Fettgewebe, hier zum Teil untermischt mit frischeren Blutungen. Von nervösen Elementen ist nichts zu sehen. Stellenweise finden sich einige kleinzellige, vorwiegend rundzellige Infiltrate.

3. Gebilde: Dieses wurde in Gelatine eingebettet und konnten daher nur wenige Färbemethoden angewandt werden. Histologisch ähnelt es mehr dem 1. als dem 2. Gebilde, insofern es nur wenige und in der Hauptsache nur größere Gefäße aufweist. Diese enthalten wiederum eine sehr zellreiche und dadurch dicke Wandung, wobei reichliche, nur etwas kleine Epitheloidzellen mit vorhanden sind, während glatte Muskelfasern darin nicht sicher erkennbar sind. Aeltere oder frische Thromben in den Gefäßen fehlen. Eine äußere Kapsel hat sich nirgends auffinden lassen. Außen haften Fettgewebe und einige kleinere Schweißdrüsengruppen an. Auch im Inneren ist etwas Fettgewebe mit eingelagert, an einer Stelle auch ein Bündel glatter Muskulatur. An einer anderen Stelle fand sich körniges Eisenpigment, umgeben von einem Herd kleiner Rundzellen, in derbem Bindegewebe gelegen. Von Nervengewebe war bei den einfachen Färbemethoden nichts zu sehen.

Die Beurteilung der Geschwülste soll nachher im Zusammenhang folgen.

2. Untersuchung durch Dr. Husten. E. N. 5406/33.

Es liegen 3 Geschwülstchen vom rechten Oberarm vor, die in Fettgewebe eingehüllt sind. Die Geschwülstchen scheinen braun-rot durch.

1. Ein erbsengroßes, braun-rot-schwammiges Geschwülstchen, das deutlich gegen die Umgebung abgesetzt ist, leicht oval gestaltet, 9:7:7 mm groß.

2. Eine zusammengesunkene, schwammige, braun-rote Geschwulst, kleiner als 1.
3. Reste einer eingerissenen, zusammengefallenen kleinen Geschwulst, recht unscheinbar, ebenfalls kleiner als 1.

Die feingewebliche Untersuchung nach Einbettung ergibt grundsätzlich die gleichen Bilder, wie bei der Untersuchung durch Dr. Husten vor 2 Jahren und deckt sich auch mit dem Befund von Prof. Dr. Kirch. Bei schwammigem Aufbau aus vielverzweigten, primitiven Gefäßen, die zum Teil stark erweitert sind, ist an einigen Stellen nur eine geflechtartige Anordnung zelliger Lager zu erkennen. Diese Zellen haben gestreckte, spindelige bis ovale Kerne. Recht deutlich ist eine Ausbildung fibrösen und hyalinen Bindegewebes um cavernöse Hohlräume (s. Abb. 5).



Abb. 5.

Uebersichtsbild aus einem Tumor des Armes, der im Nov. 1933 entfernt wurde. Der grob-cavernöse Charakter ist noch deutlicher. Die soliden Anteile sind reicher an Bindegewebe, dabei zellärmer. Die Veränderungen gegenüber Abb. 4 sind offenbar weitere Bestrahlungsfolgen.

Eine Kapsel ist vorwiegend um die cavernösen Geschwülstchen deutlich, wenn auch nicht überall gleichmäßig ausgeprägt. Die Geschwülstchen liegen in der Höhe der Schweißdrüsen. An das eine

der Geschwülstchen schließt sich ein geschichtetes Tastkörperchen an mit Kalkeinlagerung.

Die Wertung des Befundes erfolgt weiter unten im Zusammenhang.

c) Untersuchung der Geschwulst der rechten Kopfseite durch Dr. Husten. Sept. 1934. E. N. 4342/34.

Es handelt sich um eine knochenharte, halbkugelige Geschwulst, überzogen von Haut mit Haaren. Die Geschwulst hat die Größe reichlich eines Haselkernes mit einem Durchmesser von 13 mm. Die Haut läßt sich über dem Geschwulstkern nicht verschieben.

Ein Durchschneiden der Geschwulst ist wegen Knochenhärte unmöglich. Sie muß ausgiebig entkalkt werden.

Nach Entkalkung und im Gefrierschnitt ergibt sich nach Einbettung folgendes Bild: Die Hauptmasse der Geschwulst besteht aus dicht gelagerten Knochenbälkchen mit zellig fibrösem Mark. Es finden sich reichlich Anbauerscheinungen an den lamellär aufgebauten Bälkchen. Die Knochenmassen liegen zum Teil als eine Geschwulstschale in den äußeren Anteilen. Sie lassen auch nach der Hautseite hin Teile des Umfanges frei, so daß sich hier Weichteile gewissermaßen in eine knöcherne Schale hinein erstrecken. Diese Weichteile bestehen aus gleichartig aufgebautem zellarmen Bindegewebe, in das verzweigte epitheliale Züge eingelagert sind. Zum Teil handelt es sich um Plattenepithellager mit deutlicher Basalzellschicht, die solide Züge bilden, zum Teil finden sich zentrale Lager von schuppigen kernlosen Bildungen, die Schichtkugeln bilden und sich wie Horn färben. Vereinzelt sieht man auch cystische Räume mit einer homogenen Inhaltmasse und Zellresten. Das Bindegewebe, das die epithelialen Züge umgibt, geht fließend über in das zellige Bindegewebe, das entsprechend den Verknöcherungen den Charakter eines fibrösen Markes annimmt. Die Grenze der ganzen Geschwulst gegen die Umgebung ist deutlich. Konzentrisch geschichtetes Bindegewebe bildet gewissermaßen einen Abschluß gegen das umgebende Bindegewebe der Kutis und der Subkutis. Dasselbe ist mit Haarwurzeln, Talgdrüsen und dergleichen durch den Geschwulstdruck zusammengeschoben. Zwischen der Oberhaut und der Geschwulst finden sich noch einige wenige epitheliale Züge eingelagert, die den epithelialen Bildungen in der Geschwulst ähneln.

C. Beurteilung.

Es ist vorauszuschicken, daß die Untersuchungen unter a) und b) aus dem November 1931 und 1933 im wesentlichen gleichartige Gebilde erfaßt haben, die sich als eigenartige cavernöse Haemangiome zunächst einmal bezeichnen lassen. Zu betonen ist dann, daß auch bereits vor der ersten Excision (November 1931) eine Serienbestrahlung stattgefunden hat. Es lagen den histologischen Untersuchern also lediglich Geschwülstchen vor, die durch Bestrahlung bereits verändert waren.

Die Geschwulst der Kopfhaut hat offenbar einen anderen Charakter. Sie bedarf einer besonderen Besprechung. Auch ist sie, wie auf Rückfrage ausdrücklich angegeben wurde, nicht bestrahlt worden.

Man kann zunächst versucht sein, die Geschwülstchen der rechten oberen Extremität als cavernöse Capillar-Haemangiome zu bezeichnen.

Mit dieser Einordnung aber wird man den Sonderheiten dieser Bildungen nicht gerecht, wenn man auch das Hervorstechendste des geweblichen Uebersichtsbildes damit treffen mag.

Was zunächst den klinischen Befund angeht, so zeigt die erhebliche Schmerzhaftigkeit der Geschwülste, daß ihnen eine besondere Beziehung zum Nervensystem eigen sein muß. Des weiteren ergibt sich aus dem klinischen Verhalten, daß eine fehlerhafte Wärmeregulierung am rechten Arm mit dem Vorkommen dieser Geschwülstchen einhergeht, mit geringer Blutdruckerhöhung und einer vermehrten Schweißabsonderung. Eine erhöhte Temperatur des rechten Armes ist einwandfrei festgestellt.

Mit der Auffassung als Blutgefäß-Geschwülstchen schlechthin bleibt man also eine Erklärung für das klinische Krankheitsbild schuldig.

Das grob-anatomische Verhalten der Geschwülstchen weicht dann weiter wesentlich ab von den gewöhnlichen Erscheinungsformen des cavernösen Capillar-Haemangioms. Ist schon das systematische Vorkommen in wohlabgegrenzten Geschwülsten etwas ganz Besonderes, so fehlt vor allen Dingen eine lappige Anordnung in den Einzelherden.

Was schließlich das feingewebige Verhalten angeht, so ist bei dem Grundgebilde einer cavernösen Blutgefäßgeschwulst es doch das reichliche Vorkommen von elastischen Fasern, was schon diese Diagnose als unzureichend zurückweisen läßt. Weiter ist auffallend die wenigstens teilweise deutliche Kapselbildung. Schließlich fanden sich auch noch Gefäßchen vom Typus kleiner Arterien, zum Teil mit, zum Teil ohne Elastica; außerdem wurden, namentlich bei der ersten Untersuchung durch Dr. Husten im Jahre 1931, zu einer Zeit also, wo erst *eine* Bestrahlungsserie die Geschwülstchen getroffen hatte, noch zelliggeflechtartige Bilder gefunden mit zellfreien Bändern, die an das Neurinom erinnerten. Auffallend war weiter der zweimal erhobene Befund von enger Nachbarschaft der Geschwülstchen mit Tastkörperchen. Die Geschwülstchen lagen dann auch durchweg in der Nachbarschaft der Schweißdrüsen.

Aus allen diesen Gesichtspunkten ergibt sich mit hinreichender Sicherheit, daß diese systematischen, teilweise gekapselten Haemangiome in enger Beziehung zum Nervensystem stehen müssen und namentlich zu der örtlichen Regulierung des Blutdruckes und der Temperatur.

Suchen wir nun nach Geschwülstchen neuro-vasculären Charakters, die in das eben gezeichnete Bild passen, so ist die Beziehung zu den Geschwülsten des Glomus neuromyo-arterialis (Abkürzung: Gl. nma.) gegeben.

Ueber diese Geschwülste ist hier kurz folgendes zu sagen:

Die erste grundlegende Veröffentlichung stammt von P. Masson aus dem Jahre 1924. Er beschrieb damals 3 kleine gutartige, äußerst schmerzhafte, unter dem Fingernagel gelegene Tumoren. Es ist das Verdienst Masson's, gestützt auf ältere anatomische Arbeiten von Grosser, Sucquet, Hoyer und Ruffini, die Beziehung dieser Tumoren zu den von den genannten Forschern beschriebenen arteriovenösen Anastomosen in der Haut einbezüglich deren nervösen Anteile aufgezeigt zu haben. Diesen eigenartigen Gefäß-Nervenapparat nannte Masson den Glomus und die von ihnen ausgehenden Geschwülste Tumoren des Glomus neuromyo-arterialis. Alle Bestandteile des Glomus, endothelausgekleidete Gefäße, Gefäße mit einer Muskelschicht und Myofibrillen, ausstrahlend mit ihrer Peripherie in solide Zellager mit Einzelelementen von epitheloidem Aufbau finden sich im Glomustumor wieder. Der Glomustumor hat meistens eine Kapsel; man findet ihn in der Kutis in Höhe der Schweißdrüsen.

Masson glaubt, auch marklose Nervenfasern nachgewiesen zu haben. Dieser exakte histologische Nachweis ist indessen sehr schwierig und den deutschen Untersuchern, wenn man alle Berichte kritisch liest, bisher nicht einwandfrei gelungen. Nicht zu bezweifeln

ist allerdings, daß nervöse Elemente vorhanden sein müssen, mögen sie auch mit unseren histologischen Methoden nicht immer einwandfrei erfaßbar sein.

Klinisch zeichnet sich der Gl. nma. durch eine enorme Schmerzhaftigkeit aus. Dazu treten die Strömungen der lokalen Wärmeregulation, Dinge, die besonders in einer Arbeit von Paulian u. a. exakt nachgewiesen sind. Der Tumor des Gl. nma. ist bisher nur in der Einzahl beim selben Individuum gesehen worden.

Deutsche Veröffentlichungen über den Tumor des Gl. nma. sind eine Vorzeigung von Wegelin (1927), eine Arbeit von Hopf aus dem Jahre 1930, eine Vorzeigung von Fischer-Wasels (1931), eine Arbeit von Stratmann (1933). Zuletzt hat dann Kirchberg über 6 Fälle berichtet, die von Dr. Husten im Einsendungsgut gefunden wurden. Kirchberg gibt auch eine Zusammenfassung des gesamten Schrifttums. Die Geschwulst scheint außer unter dem Fingernagel allenthalben in der Haut am Stamm und der Extremitäten vorkommen zu können.

Vergleichen wir nun den Gewebsbefund in unserem Falle von Frau H. mit den genannten Arbeiten aus dem Schrifttum, so müssen wir zunächst bedenken, daß die Geschwülste in unserem Falle möglicherweise weitgehend durch die Bestrahlung verändert waren.

So ist es möglich, daß die Zellformen, namentlich der soliden Lager der epitheloiden Zellen, weitgehend verändert waren. Möglich ist auch, daß die Zellichtungen stärker hervortreten in unserem Falle nach Bestrahlungsschädigungen der Zellen. Was den cavernomartigen Geschwulstcharakter angeht, so ist namentlich von Kirchberg ein ähnlicher Befund an einzelnen seiner Fälle erhoben worden, wovon ich mich auch selbst an seinen Präparaten überzeugen konnte. Immerhin bleiben dann noch einige Besonderheiten unseres Falles im histologischen Bilde. Das ist einmal das ziemlich reichliche Vorkommen von elastischen Fasern, und zwar auch an Arterien, die sonst dem Typus I von Masson nahestehen, die ja gewissermaßen kleine Arterien ohne Elastika sind. In klinischer Hinsicht ist das systematische Vorkommen an einer Extremität und ihre teilweise Größe auffallend. Es sind nur kleine Geschwülstchen zur Excision gekommen. Der Beschreibung nach sind wesentlich größere als die mikroskopisch Untersuchten vorhanden gewesen.

Trotz aller Bedenken halte ich es doch für erlaubt, unsere Beobachtung von gehäuften schmerzhaften Gefäß-Nerventumoren mit eigenartiger Störung der lokalen Temperaturregulierung mangels anderer Möglichkeiten zunächst den bisher beobachteten Fällen von Glomustumoren anzureihen. Die Eigenart unseres Falles läßt, glaube ich, die Veröffentlichung auch unter diesen Umständen als berechtigt erscheinen.

Was schließlich die Geschwulst der Kopfhaut angeht, so handelt es sich um einen epithelialen Tumor mit bindegewebigen Anteilen. Die epithelialen Teile mit Schichtkugelbildung, umgeben von Bindegewebszügen, lassen sich kaum anders unterbringen, als bei den Tumoren, die als Epithelioma adenoides cysticum beschrieben sind. Allenfalls könnte man noch an eine verwandte Geschwulst, das Syringom, denken. Die Ableitung dieser Geschwülste ist ja nicht ganz gesichert, und gerade in unserem Falle lassen die epithelialen Bilder für einen histologischen Beobachter durchaus an die Möglichkeit denken, daß das Ausgangsgut der Epithellager etwa die Haarwurzel sein mag und daß die Bezeichnung Tricho-epithelioma angebracht sein könnte. Immerhin wird man aus fertigen Geschwulstbildern nur schwer auf das Ausgangsgut schließen können, namentlich wenn, wie am behaarten Kopfe, gleich eine Menge verschiedener epithelialer Gebilde als mögliches Ausgangsgut sich darbieten: Epithel, Haarwurzeln, Schweiß- und Talgdrüsen. Dazu treten in unserem Falle noch sekundäre Veränderungen der Geschwulst, welche die Beurteilung erschweren. Denn selbst bei der Unterbringung unserer wesentlich epithelialen Geschwulst bei dem Epithelioma adenoides cysticum bleibt noch die Schwierigkeit der Erklärung der ausgedehnten Verknöcherung. Ich möchte indessen annehmen, daß es sich um Verkalkungen im degenerativ veränderten Bindegewebe gehandelt hat, die im Laufe von Jahrzehnten metaplastisch in echten Knochen umgewandelt worden sind.

Da ich unsere einzigartige Beobachtung von Gefäß-Nerventumoren einem weiteren Kreise mit allen Zusammenhängen unterbreiten will, mußte ich auch auf die Kopfgeschwulst, auch wenn sie geweblich nicht in den Rahmen der Geschwulstformen des rechten Armes zu passen scheint, hier ausgiebig eingehen. Möglicherweise liegt hier ein Hinweis auf systematische Geschwulstbildungen, von denen die Gefäßnerventumoren und das eigenartige Epitheliom der Kopfhaut gemeinsamer Ausdruck sind.

Zusammenfassung.

Bei einer Frau im Alter von 30 Jahren fanden sich vorwiegend im Bereiche der rechten oberen Extremität im Unterhautzellgewebe zahlreiche Gefäß-Nerventumoren von eigenartig cavernöser Beschaffenheit, die sich seit der Jugend gebildet hatten. Die Geschwülste gehen klinisch einher mit einer erheblichen Schmerzhaftigkeit und einer lokalen Temperaturerhöhung sowie erhöhter Schweißabsonderung. Sie werden unter Auswertung auch des histologischen Befundes mit Wahrscheinlichkeit den Tumoren des Glomus neuro-myo-arterialis eingereiht.

Eine günstige therapeutische Wirkung, besonders der subjektiven Beschwerden, wurde mit Grenzstrahlen erzielt.

Zum Schlusse meiner Arbeit erfülle ich die angenehme Pflicht, Herrn Dr. Schulte für die Anregung zu dieser Arbeit und Herrn Dr. Husten und Herrn Prof. Dr. Kirch für ihre wertvolle Unterstützung zu danken.

Schrifttum.

Das Schrifttum über Glomustumoren ist zusammengestellt bei

Kirchberg, Josef: Zur Kenntnis der Geschwülste des Glomus neuromyo-arterialis. Inaug.-Diss. Münster 1934.

Weiteres Schrifttum:

Becker-Manheimer: Betrachtungen zum Leukocytensturz in G. Bucky Grenzstrahl-Therapie. S. Hirzel, Leipzig 1928.

Bucky u. Manheimer: Strahlentherapie Bd. 23 S. 264. 1926.

H. Fuhs u. J. Konrad: Grenzstrahl-Hauttherapie, Urban u. Schwarzenberg 1931.

Gans, Oskar: Histologie der Hautkrankheiten, Bd. 2, Berlin Jul. Springer, 1928.

W. Gertz: Versuche einer Beeinflussung des Ulcus-Leidens mittels Grenzstrahlen. Strahlen-Therapie, Bd. 32, S. 489, 1929.

Hopf, M.: Ueber Tumoren des Neuro-myo-arteriellen Glomus (Masson). Frankf. Zeitschrift, f. Path. Bd. 40. S. 387.

Schulte, G.: Allgemeines zur Frage der Grenzstrahlen-Therapie, Strahlentherapie Bd. 34, S. 403, 29.

Stratmann, A.: Ueber seltene Tumoren im Nagelbett. Neuromyarterielle Glomustumoren oder arterielle Angioneuromyome, Dermat. Zeitschr. Bd. 67, S. 129, 1933.

Lebenslauf.

Am 14. April 1905 wurde ich als Sohn des Konditors Theodor Isselstein und seiner Ehefrau Maria Isselstein geb. Drucks zu Recklinghausen in Westf. geboren. Ich besuchte das Gymnasium Petrinum in Recklinghausen, wo ich Ostern 1926 die Reifeprüfung bestand.

An den Universitäten zu Freiburg und Marburg studierte ich drei Semester Jura und nahm im Winter-Semester 1927/28 das medizinische Studium in Marburg auf. Die ärztliche Vorprüfung legte ich im Februar 1930 in Münster ab. Während der klinischen Semester studierte ich in Innsbruck, Marburg und Münster. In Münster bestand ich am 22. Juli 1933 das ärztliche Staatsexamen.

Das praktische Jahr verbrachte ich am Knappschafts-Krankenhaus in Recklinghausen und erhielt am 24. Juli 1934 die Approbation. Seit dieser Zeit bin ich Assistent am Knappschafts-Krankenhaus in Recklinghausen.